

Отзыв о применении аппарата «Акватон-02» при лечении остеохондроза.

Г.Сочи. Оздоровительный комплекс «АкваЛео».

Козловский Сергей Михайлович, врач-невролог, рефлексотерапевт.

e-mail:dockozlovsky@inbox.ru. www.dockozlovsky.ru.

8-918-4072139

Больная М., 63 года, артроз, артрит, распространенный остеохондроз позвоночника.

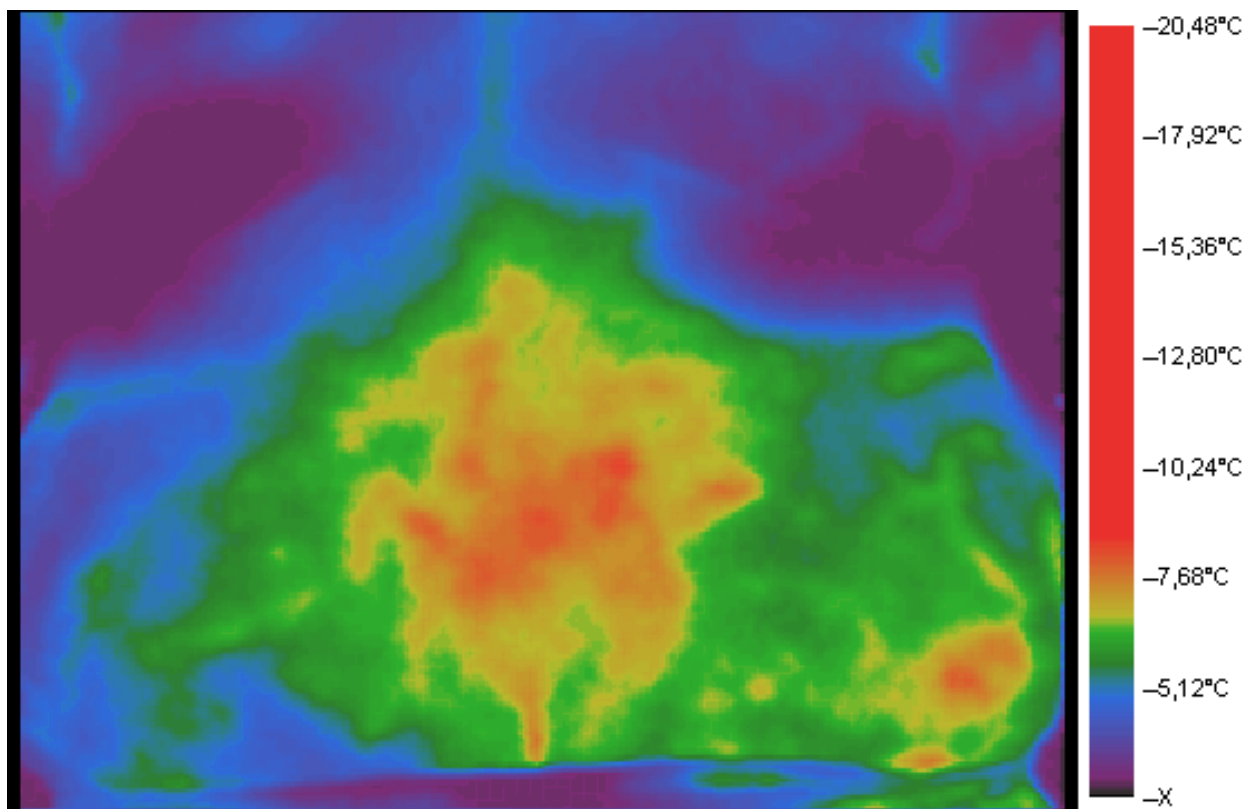
Терапия проводилась с использованием аппарата «Акватон 02», другие терапевтические методы не применялись.

Аппарат использовался в режиме MODE 2, 2 сеанса в день по 15 минут.

Воздействие производилось на переход с поясничного на крестцовый отдел позвоночника.

Для диагностики использовался тепловизор ТВ 04 КСТ. Компрессия нервного корешка приводила к воспалению и повышению температуры, которое регистрируется тепловизором.

Диагностическое изображение пояснично-крестцового отдела позвоночника отдела и тазобедренного сустава до и после лечения приведены на рисунках 1 и 2.



15.12.2012 12:59:21

Поясница.

Рис1. Диагностическое изображение сочленения крестцового отдела и тазобедренного сустава до лечения

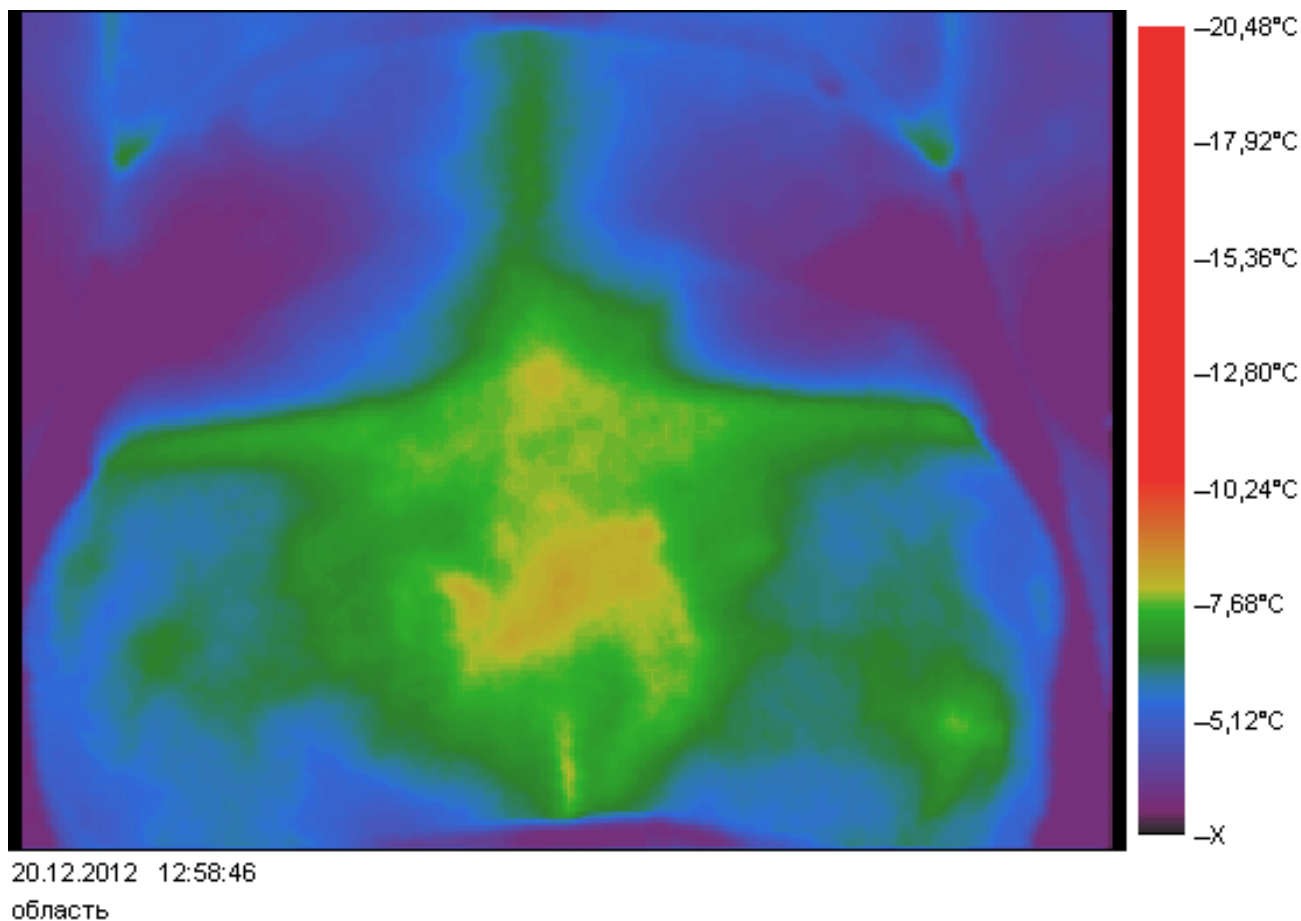


Рис. 2 диагностическое изображение сочленения крестцового отдела и тазобедренного сустава после 6 сеансов с использованием аппарата «Акватон-02».

После проведения 6 сеансов с использованием аппарата «Акватон-02» наблюдалось снятие отечность и воспаления в пояснично-крестцовом отделе позвоночника, уменьшились боли и жалобы пациента, улучшилась подвижность пояснично-крестцовой области.

Аппарат «Акватон -02» показал существенно более высокую эффективность по сравнению с применяемыми ранее физиотерапевтическими методами. Например, проведение 12 и более терапевтических сеансов с использованием магнитотерапии или электрофореза не давали подобного результата.