

Omdömen kring om användningen av enheten "Aquatone-02" vid behandling av degenerativ osteokondros.

Sochi. "AkvaLoo" Hälsocenter.

Sergey Kozlovsky, neurolog, zonterapeut.

e-mail:dockozlovsky@inbox.ru. www.dockozlovsky.ru.

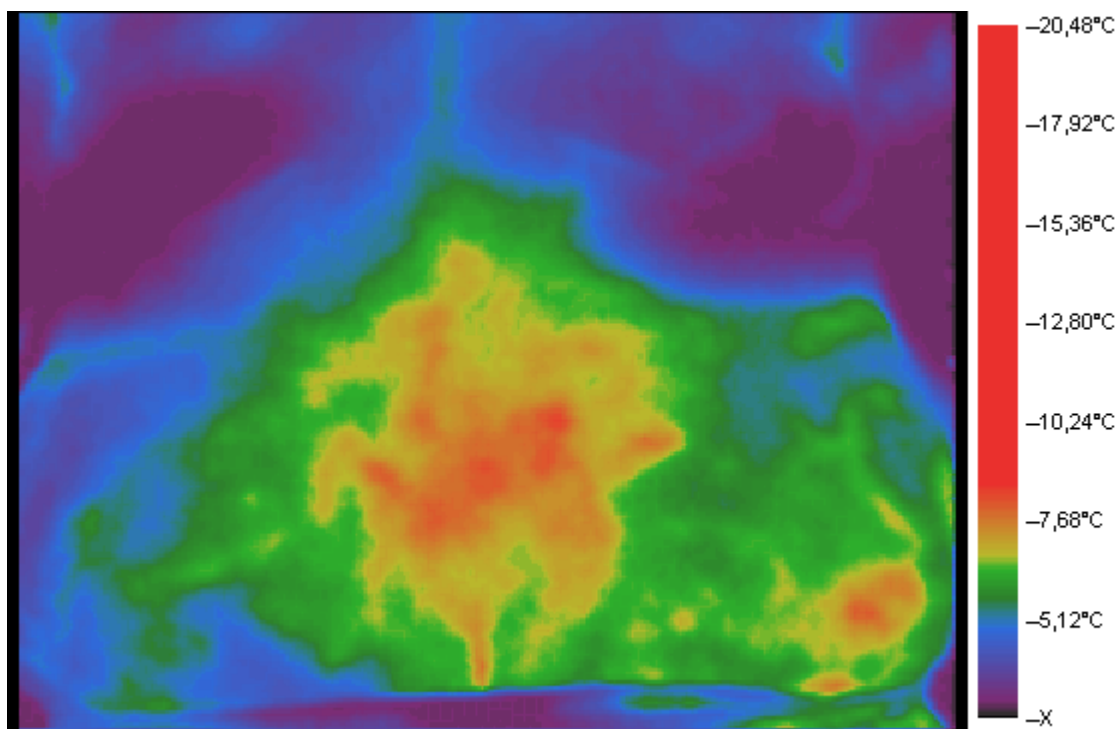
8-918-4072139

Patient M, 63 år, artros, artrit, utbredd osteokondros i ryggraden.

Behandling utfördes med enheten "Akvaton-02", andra terapeutiska metoder tillämpades inte. Enheten användes med läge 2, vid 2 sessioner per dag under 15 minuter. Effekten producerades vid övergången mellan ländryggen och korsbenet.

För diagnos användes värmekameran TV 04 KST. Kompression vid nervrotten kan leda till inflammation och ökad temperatur, vilket registreras av programmet.

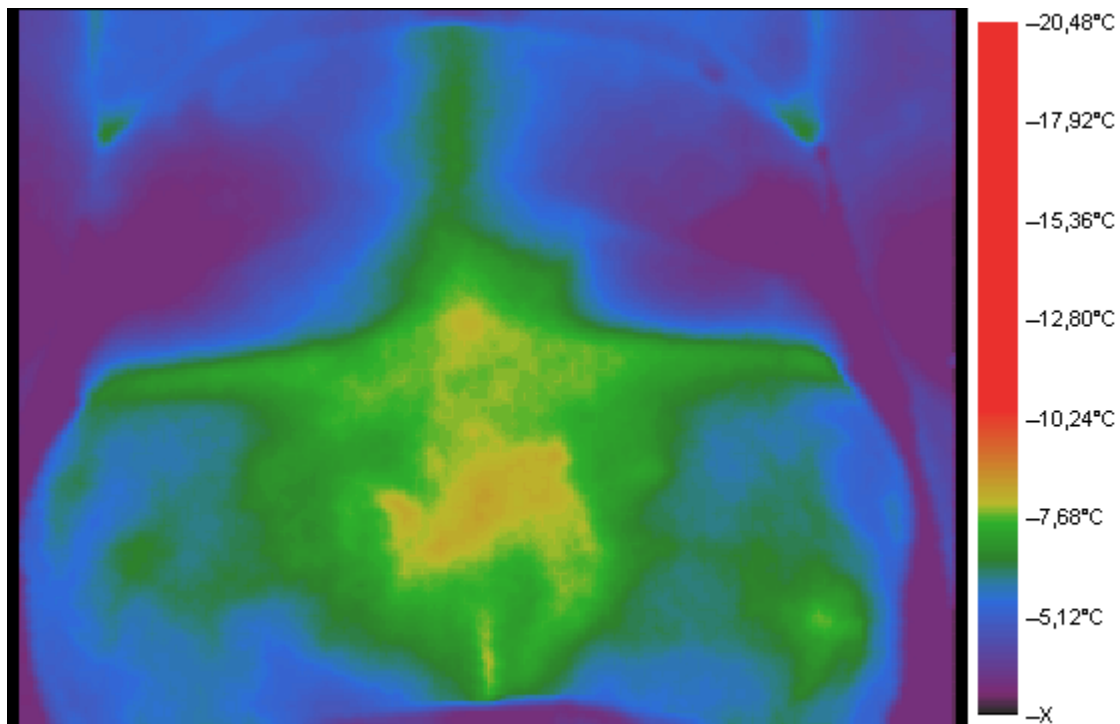
Diagnostiska bilder av lumbosakrala övergången och höftled innan och efter behandling visas i figur 1 och 2.



15.12.2012 12:59:21

Поясница.

Fig. 1. Diagnostisk bild av korsben och höftled innan behandling.



20.12.2012 12:58:46
область

Fig. 2. Diagnostisk bild av korsbenet och höftleden efter 6 behandlingssessioner med enheten "Akvaton-02".

Efter 6 sessioner med enheten "Akvaton-02" observerades minskad svullnad och inflammation i lumbosakrala regionen, minskad upplevd smärta hos patienten, förbättrad rörlighet i lumbosakrala regionen.

Enheten "Akvaton-02" visade en signifikant högre verkningsgrad jämfört med tidigare fysioterapeutiska metoder vid sjukgymnastik. Till exempel har inte 12 eller flera terapisesioner med magnetisk terapi, eller elektrofores gett motsvarande resultat.